# EIN FALL
VON
# NABELSCHNURSTRANGULATION
BEI EINEM 3 MONATE ALTEN
MISSBILDETEN EMBRYO

---

INAUGURAL-DISSERTATION
ZUR ERLANGUNG DER DOCTORWÜRDE
IN DER
MEDICIN, CHIRURGIE UND GEBURTSHILFE
UNTER DEM PRÄSIDIUM
VON

**Dr. P. VON BAUMGARTEN**
o. ö. Professor der allgem. Pathologie u. der pathol. Anatomie,
Vorstand des patholog. Instituts in Tübingen

DER MEDICINSCHEN FACULTÄT IN TÜBINGEN
VORGELEGT VON

GEORG MARTIN
approb. Arzt aus Rottweil

ACAD.
LUGD.BAT.
BIBL.

---

TÜBINGEN 1899

---

RUDOLSTADT
DRUCK DER FÜRSTLICH PRIV. HOFBUCHDRUCKERE
F. MITZLAFF

Digitized by the Internet Archive
in 2026

https://archive.org/details/IA41552310_0093

Seitdem Meckel und Geoffroy St. Hilaire im Anfang unseres Jahrhunderts durch ihre umfassenden systematischen Darstellungen der Missbildungen den Grund der wissenschaftlichen Behandlung der bis dahin ziemlich allgemein als „göttliche oder teuflische Wunder" angestaunten Curiosa gelegt hatten, wurde dem Studium der Missbildungen ein immer reger werdendes Interesse entgegengebracht. Die Fortschritte, die auf dem Gebiete der Entwickelungsgeschichte gemacht wurden, gaben die wissenschaftliche Grundlage für Erklärungsversuche der Ursache, Art und Zeit der Entstehung der Missbildungen. Man muss von Erklärungsversuchen reden, da sich der Erforschung der Störungen der normalen Entwickelung insofern grosse Schwierigkeiten entgegensetzen, als man in den meisten Fällen auf die Untersuchung von ausgebildeten Entwickelungsstörungen angewiesen ist, die bezüglich ihrer Entstehung häufig nur Vermuthungen gestatten. Von grosser Bedeutung sind in dieser Beziehung Arbeiten, die sich mit der experimentellen Erzeugung der Missbildungen befassen. Schon Geoffroy St. Hilaire erwähnt, dass es ihm gelungen sei, durch Schütteln, Anstechen oder partielles Firnissen von Hühnereiern hochgradige Missbildungen zu erzeugen. Später stellten Panum und namentlich Dareste die Versuche in weitestem Umfange an. Aus ihren Arbeiten geht hervor, dass äussere Einwirkungen auf das Ei die Entwickelung des Embryo so zu beeinflussen vermögen, dass mit einem gewissen Grade von Wahrscheinlichkeit Missbildungen resultiren, ja dass es sogar gelingt, durch bestimmte Methoden bestimmte Missbildungen in beabsichtigter Form hervorzubringen. Vor Allem lehrten diese Versuche die grosse Bedeutung der Entwickelungsstörungen des Amnion für die Entstehung der Missbildungen kennen. So wurden unter dem Einfluss von Temperaturverminderung verzögerte Entwickelung und vollständiges Fehlen des Amnion, ferner mehr oder weniger vollständige Verwachsung des Amnion mit der Oberfläche des missbildeten Embryo und andere abnorme Bildungen des Amnion beobachtet.

Inzwischen war schon vor diesen Untersuchungen den Anomalien des Amnion, den Verwachsungen desselben mit dem Fötus und den anormalen Fäden und Bändern innerhalb der Eihöhle, in der Lehre von den Miss-

bildungen Aufmerksamkeit geschenkt worden, weil sie sich öfters an missbildeten Früchten vorfinden und die vorhandenen Deformitäten sich mit ihnen am ungezwungensten in Causalzusammenhang bringen lassen. Schon Credé[1] weist auf die Wichtigkeit jener fötalen Deformitäten hin. Auch Förster[2] betont die Thatsache, dass Verwachsungen der Eihäute, sowie der mechanische Einfluss abnormer Fäden „unvollständige Bildungen der einzelnen Abtheilungen des Körpers, Defecte" herbeiführen. Aber er räumt diesen Veränderungen keinen selbstständigen Platz in seinem sonst so vollständigen Systeme ein, indem er sie mehr zu den angeborenen Krankheiten, als zu den Missbildungen rechnet und daher nur kurz berührt. Um so mehr befasste sich die spätere Literatur mit der Frage der Beziehungen des Amnion zu fötalen Missbildungen und sie wurde theils durch exacte Mittheilung von Beobachtungen, theils durch vergleichende Kritik der Entstehungstheorien in hohem Grade bereichert. Es sei verwiesen auf die Arbeiten von G. Braun[3], A. Holst[4], C. L. Klotz[5], Reuss[6], L. Fürst[7], Miram[8], Perls[9], Kormann[10], Ehrlich[11], Ahlfeld[12], Klix[13], Küstner[14], Greeff[15], Marchand[16], Moser[17], Strassmann[18], Kümmel[19], Olshausen-Veith[20] u. A.

Aus diesen Arbeiten ging hervor, dass die Verwachsung des Amnion mit dem Fötus, die Bildung von amniotischen Fäden und Strängen die wahre Ursache des bei Weitem grössten Theiles der fötalen Missbildungen ist. Allerdings sind die Fälle, wo wir die amniotischen Bänder etc. in ihrer schädlichen Wirksamkeit vor Augen haben, nicht gerade häufig; diese Fälle betreffen immer frühzeitig abgestorbene Früchte. An ausgetragenen missbildeten Früchten gelingt es nur selten noch Reste der amniotischen Verbindungen selber nachzuweisen; zahlreich sind die Fälle, in denen der Process vollständig abgelaufen ist und nur noch Hinweise auf das schuldige Agens zu finden waren. Die Verwachsungen des Amnion mit dem Fötus, die Fäden und Stränge bilden sich in frühester Embryonalzeit; sie werden bei weiterem Wachsthum der Frucht einreissen, zum Theil resorbirt werden und zum Theil mit der Haut verwachsen (Strassmann l. c.). Man ist dann in der Lage, an der Haut kleine kegelförmige Hervorragungen, rundliche oder lappenförmige Anhänge oder selten (Ahlfeld l. c.) kleine Hautbrücken zu sehen, die durch Verlöthung des freien Fadenendes mit der Oberfläche der Haut zu Stande kommen. Der jüngste Fötus, an dem amniotische Verwachsungen sich nachweisen liessen, stammt aus dem 3. Monat. Das Präparat wurde von Braun[21] in der Wiener geburtshilflich gynäkologischen Gesellschaft demonstrirt.

Anfang des Jahres 1899 wurde unter der ärztlichen Diagnose „Thrombenmole", welche angeblich im 8. Schwangerschaftsmonat ausgestossen war, ein Präparat in das hiesige pathologische Institut eingeliefert, das sich als ein missbildeter Fötus von Ende des 3. oder Anfang

des 4. Monates enthüllte. Es soll in Folgendem Beschreibung (vergl. die beigegebene Tafel) und Erklärungsversuch der seltenen Missbildung gegeben werden, für deren Ueberlassung zu vorliegender Arbeit ich Herrn Prof. Dr. von Baumgarten zu herzlichstem Danke verpflichtet bin.

Das Präparat besteht aus Placenta, Eihäuten und der missbildeten Frucht.

Die Placenta ist rundlich, ihr Flächendurchmesser beträgt 8 cm, die Dicke $1^1/_2$ cm.

Die Frucht misst vom Scheitel zur Ferse 9,2 cm.

Der Kopf der Frucht ist platt, so, dass von einem Breitendurchmesser nicht gesprochen werden kann. Das Schädeldach ist häutig. Beiderseits ist die Lidspalte offen und die Pupillarmembran vorhanden. Von dem linken äusseren Ohr ist nichts zu sehen. Rechts ist das äussere Ohr in Form eines 7 mm langen, häutigen Läppchens angedeutet. Die 6 Höcker der pars auricularis sind zu einem schmalen Knorpelring zusammengeflossen, der die Oeffnung des äusseren Gehörganges umgiebt. Diese stellt sich dar als spaltförmige, $1^1/_2$ mm lange, dem hinteren Rand des Unterkieferastes ziemlich parallel laufende Tasche. Der zum grössten Theil knöcherne Unterkiefer springt stark vor. Von der äusseren Nase ist nichts zu sehen. Die Gegend des Mundes ist von einer tiefen Bucht, deren Boden die Zunge bildet, eingenommen. Diese Bucht wird durch die noch immer breite, in ihren hinteren Abschnitten knorpelige Nasenscheidewand in 2 Höhlen getheilt. Die linke Höhle entspricht genau der halben primitiven Mundhöhle, da hier eine Trennung in den unteren digestiven und oberen respiratorischen Abschnitt auch nicht einmal angedeutet ist. Der linke Oberkieferfortsatz ist in der Entwickelung stark zurückgeblieben. Die laterale Wand dieser linken Höhle wird von einer Haut gebildet, die von der Nasenscheidewand etwa in der Mitte von deren Höhe ausgeht und zum oberen Rand des Unterkiefers zieht, um in der Mittellinie mit einer ähnlichen, sogleich zu beschreibenden, von der rechten Seite herziehenden Membran zu verschmelzen. Rechts von der Nasenscheidewand läuft eine tiefe, breite Spalte, die 3 mm über der Verbindungslinie der inneren Augenwinkel beginnt und bis zur Zunge herabzieht. In der Höhe des freien unteren Randes der Nasenscheidewand ist die Spalte schmäler, da auf der rechten Seite die Trennung der primitiven Mundhöhle in die beiden Etagen begonnen hat, indem von dem gut entwickelten rechten Oberkiefer aus die knorpelige Gaumenplatte der Nasenscheidewand zueilt und diese wenigstens vorne beinahe erreicht hat. An der lateralen Wand der Spalte sieht man deutlich die 3 Muscheln als kleine Hautfältchen. Vom rechten inneren Augenwinkel zieht eine seichte Furche, die Thränenfurche, nach abwärts, die in der Höhe des unteren Randes der unteren Muschel blind endigt. Da, wo die Furche endet, erhebt sich von der als seitliche Nasenwand anzusehenden Partie eine Membran,

die zum Unterkiefer zieht und die beschriebene linksseitige in der Mittellinie erreicht. Auf diese Weise entsteht rechts eine kleine Tasche, die lateral die Membran, unten die Zunge, medial den Oberkiefer zur Grenze hat und also der rechten Backentasche entspricht.

Der Hals ist lang, seine Form ist nicht rundlich, sondern platt.

Die Wirbelsäule ist nach rechts convex. Die linke Schulter steht beträchtlich tiefer als die rechte. Es sind beide Arme vorhanden, der rechte ist im Ellbogengelenk spitzwinkelig gebeugt. Der Radius liegt dem Kopfe des Fötus zu. Die Hand liegt leicht supinirt und in einem rechten Winkel radialflectirt vor dem Manubrium Sterni. Die 5 Metacarpalknochen sind sehr deutlich als kleine, durch die ausgetrocknete Haut weiss durchschimmernde Knochenstückchen zu erkennen. Ebenso sind die Grundphalangen und Mittelphalangen aller Finger und die Endphalangen des 2. und 3. Fingers deutlich zu sehen. Die Länge des Oberarmes beträgt von dem Punkt, wo die knöcherne Spina Scapulae in den knorpeligen acromialen Theil übergeht, bis zum unteren Humerusende gemessen, $11^1/_2$ mm. Der Vorderarm ist 9 mm lang. Die Entfernung des Metacarpus I von dem Antibrachium beträgt 1,5 mm, die des Metacarpus V 3 mm. Der linke Arm ist bedeutend verlängert. Das Ellbogengelenk liegt dicht oberhalb des Nabels. Die Länge des Oberarmes beträgt, wie bei dem anderseitigen gemessen, 18 mm, das Antibrachium 10 mm. Der Abstand von der Extremitas distalis humeri zur Extremitas proximalis antibrachii beträgt 4 mm, der Abstand von Extrem. distalis antibrachii zu der hier ebenfalls deutlich sichtbaren Metacarpalknochenreihe 5 mm. Von den Phalangen sind 5, unzweifelhaft die den Grundphalangen entsprechenden, zu sehen. Sie stehen aber nicht wie an der rechten Hand in einem schönen, flachen, distalconvexen Bogen, der kaum $^1/_2$ mm von der Metacarpalknochenreihe entfernt verläuft, sondern sie liegen einmal ganz unregelmässig, sodass die Zugehörigkeit der einzelnen Phalange zu dem betreffenden Metacarpus nicht bestimmt werden kann, und dann viel weiter entfernt von den Metacarpalknochen, sodass die kleinste Entfernung einer Phalange vom Metacarpus $1^1/_2$, die grösste $2^1/_2$ mm beträgt. Das distale Ende der Hand verliert sich in einer knopfförmigen Anschwellung *v*, durch die es mit der Nabelschnur untrennbar verbunden ist.

Die Nabelschnur misst vom Hautnabel bis zu dieser Anschwellung 19 mm. Unweit der fötalen Insertion ist sie spindelförmig verdickt mit einer Peripherie von 6 mm, der Verwachsungsstelle mit der Hand zu wird sie immer dünner, bis sie nur mehr Zwirnsfadendicke besitzt. Jenseits der knopfförmigen Anschwellung *v* sieht man ein Convolut von Fäden und Bändern, die auf die Placenta ausstrahlen und mit ihren placentaren Insertionspunkten die 3 cm breite Basis eines Kegels bilden, dessen Spitze die erwähnte knopfförmige Anschwellung *v* ist. Die Mitte der Basis des Kegels ist von einem gleich hohen aber schmäleren faltigen Kegel *a* eingenommen

und in diesen setzt sich die Hand fort. Die Fortsetzung der Nabelschnur ist nicht ohne weiteres zu erkennen. Die genaue Betrachtung ergiebt jedoch, dass sich von der hinteren, oberen Seite der Spitze des Kegels mit leichter Mühe ein Strang trennen lässt, in den die Nabelschnur überzugehen scheint. Dieser Strang schlägt sich auf die Vorderseite des Kegels herüber und zieht in einer zu dem bisherigen Verlauf senkrechten Richtung der Placenta zu. Er ist anfangs auf eine etwa 1 mm lange Strecke fadendünn und ist im Bereich dieser Strecke von 2 feinsten Fäden mit je einer Spiraltour umwickelt, wird in seinem weiteren Verlauf dicker und lässt sich in der Nähe der Placenta zu einem 5 mm breiten Bande *npl* auseinanderfalten. Der beschriebene Strang ist sich die Fortsetzung der Nabelschnur, da seine mikroskopische Untersuchung die charakteristische Zusammensetzung derselben: 2 Arterien, zwischen ihnen den Urachus, ferner eine Vene ergiebt. Es gehen von ihm sowie von den erwähnten, die Nabelschnur umgreifenden Strängen kleine Fäden an die Placenta. Einer von diesen Nebenfäden umgreift, ehe er den dicksten von den Fäden erreicht, den beschriebenen kleineren häutigen Kegel *a* und ist auf ihm in seinem Verlauf durch eine flache Furche gekennzeichnet. Der zwischen der knopfförmigen Anschwellung und der Placenta liegende Nabelschnurtheil misst 18 mm, die Nabelschnur, soweit sie innerhalb der Anschwellung verläuft, misst 4 mm.

Die linke untere Extremität fehlt vollständig, ebenso die äusseren Geschlechtstheile und die Analöffnung. Der Rumpf verjüngt sich nach unten und geht ganz allmählich und ohne Abgrenzung in das rechte Bein über. Dieses ist im Unterschenkel spitzwinkelig gebeugt, die Kniekehle ist nach rechts und vorne offen. Tibia und Fibula stehen gekreuzt und zwar in der Weise, dass die Tibia mit ihrer proximalen Hälfte peripherwärts, mit ihrer distalen centralwärts, die Fibula mit ihrer proximalen Hälfte centralwärts, mit ihrer distalen peripherwärts liegt. Der Fuss, der die Metatarsalknochen deutlich erkennen lässt, steht der Kreuzung der Unterschenkelknochen entsprechend um etwa 45° adducirt und zugleich supinirt. Eine Abductionsbewegung des Fusses um 45°, wodurch die Unterschenkelknochen parallel gestellt werden, und eine Aussenrotation des Oberschenkels um 90° würden das ganze Bein in die richtige Lage bringen.

Die Präparation des Fötus ergiebt, dass die inneren Organe alle vorhanden sind — Leber und Milz sind allerdings bröckelig zerfallen —, dass die rechte Beckenhälfte gut entwickelt und zum Theil knöchern ist, dass nur eine knorpelige, mit der Höhlung genau nach unten gerichtete Pfanne und nur ein ziemlich dicker Femur mit knöcherner Diaphyse vorhanden ist.

Nach dieser Beschreibung handelt es sich um seitliche Nasengaumenspalte, Monopus, sowie um Nabelschnurstrangulation, Verlängerung der ganzen linken oberen Extremität und Defectbildung der linken Hand. Die 3 letzteren Anormalitäten sind bedingt durch amniotische Bänder. Der

vorliegende Fall vereinigt also eine Reihe von Missbildungen, deren jede für sich eine Seltenheit darstellt. Was die Würdigung der einzelnen Missbildungen anbelangt, so ist in erster Linie auf die filamentösen Adnexa, unter welchem Namen L. Fürst sehr treffend die faden-, strang- und membranartigen Gebilde zusammenfasst, einzugehen, weil sie für den Tod der Frucht verantwortlich zu machen sind und die Verlängerung des, einen Enddefect zeigenden linken Armes herbeigeführt haben.

So zahlreich in der Casuistik der Wirkung der filamentösen Adnexa Defectbildungen der Extremitäten sind, so selten sind Fälle von Nabelschnurstrangulation, und die Mittheilung einer Beobachtung von Verlängerung einer Extremität konnte ich in der einschlägigen Literatur, in so umfangreichem Maasse sie mir zu Gebote stand, überhaupt nicht auffinden. Es sei gestattet die Fälle von Nabelschnurstrangulation durch filamentöse Adnexa, soweit ich sie zusammenstellen konnte, anzuführen.

Fall 1. Beobachtet von Regis[22]. Der Nabelstrang eines normalen Fötus ist von einem bindfadendicken häutigen Strang umwickelt und theilweise fest umschnürt. Der Strang selbst ist ziemlich fest mit der Nabelschnur verwachsen, entspringt, 3 cm von der Placentarinsertion entfernt, aus der Placenta und vertheilt sich, den Nabelstrang verlassend, in der Gegend des 11. und 12. Brustwirbels auf dem Rücken des Kindes. An dieser Stelle wird der Nabelstrang festgehalten, er inserirt normal.

Fall 2. Beobachtet von G. Braun[23]. G. Braun sah an der Nabelschnur eines normal gebildeten Kindes ein Gewirr von Fäden und Strängen, die endlich in eine flächenhafte Ausbreitung des Amnion ausliefen. Von der Ligatur bis zur Placenta war die Nabelschnur von ihrer Scheide entblösst, so dass man das Entstehen der durch Stränge gebildeten Ligatur durch theilweises Abstreifen des Amnion vom Nabelstrange erklären konnte. Zu dieser Annahme wurde man aber besonders berechtigt dadurch, dass der Strang mechanisch entfaltet und in eine Fläche einer serösen Membran umgewandelt werden konnte. Das Kind starb bald nach der Geburt. Bei der am nächsten Tage vorgenommenen Obduction fanden sich ausser Atelectase der Lungen und Anämie des Fötus keine besonderen krankhaften Veränderungen.

Fall 3. Beobachtet von G. Braun[24]. Es handelt sich um ein reifes Kind, an dem aber die Epidermis sich bereits an mehreren Stellen in dünnen Fetzen ablöst. Den Nabelstrang bedeckte von der Placenta her bis in seine Mitte ein strangförmiges Gebilde und hüllte ihn in Windungen, welche fest an seiner Aussenfläche anlagen, ein, sodass an einer beiläufig 5 Zoll vom Nabelringe entfernten Stelle eine vollständige Compression seiner Gefässe herbeigeführt war. Bei der Entfaltung des strangförmigen Gebildes erwies sich dasselbe als Amnion, welches flächenförmig ausgebreitet sich vollkommen dem Chorion anpassen liess.

Fall 4. C. Ritter von Braun sagt in seinem Lehrbuch der Geburtshilfe, Wien 1857: Ligatur des Nabelstranges durch amniotische Fäden hatte ich einmal zu beobachten Gelegenheit.

Fall 5. Beobachtet von Küstner (l. c.). Geburt eines reifen Kindes. Obschon jegliches Symptom von Asphyxie fehlt, sieht das Kind doch eigenthümlich blau und gedunsen im Gesicht aus; die Augenlider sind leicht ödematös. Die cyanotische Färbung des Gesichtes und das ödematöse Aussehen ist auch nach 24 Stunden noch deutlich, verschwindet jedoch im Laufe des 2. Lebenstages; Herztöne erweisen sich bei wiederholter Auscultation als rein, auf den Lungen keine pathologischen Geräusche. Als Ursache der Circulationsstörung ergiebt sich eine 2 cm lange, häutige Scheide, die die Nabelschnur von ihrer placentaren Insertion an auf 2 cm einhüllt. Die Scheide zeigt spiralig um die Nabelschnurinsertion herumlaufende Falten, die oberste Partie der Scheide ist eigentlich nur ein spiralig um die Nabelschnurinsertion herumgedrehter Faden, welcher einige Circeltouren lang auf die Nabelschnur angelötet, nachher frei wird und in einen kurzen Faden endet.

Die angeführten Fälle haben einerseits gemeinsam, dass die Nabelschnurstrangulation nicht so hochgradig wurde, dass die intrauterine Entwickelung dadurch gehemmt worden wäre, da sie ausgetragene Kinder, in dem Falle von Küstner sogar ein am Leben gebliebenes Kind betreffen, andererseits stimmen sie in der Pathogenese der filamentösen Adnexa überein, indem die von G. Braun aufgestellte, von Reuss (l. c.) erwähnte und von Küstner mit allem Nachdruck wieder aufgenommene Theorie auf sie passt, dass das Amnion berste, die Rissränder sich aufrollen und als isolirte Stränge die Nabelschnur umschnüren. Die Ursache des Platzens des Amnion ist nach Braun in übermässiger Dehnung desselben durch Fruchtwasser, nach Küstner in einem Trauma zu suchen. In neuester Zeit ist Olshausen (l. c.) geneigt, die frühzeitige Amnionszerreissung als die gewöhnliche Ursache der filamentösen Adnexa anzusehen.

Es herrscht indes, wie auch Olshausen anführt, in Betreff der Deutung des Zustandekommens der filamentösen Adnexa noch keine vollständige Uebereinstimmung, und es bleiben, da in vielen Fällen die Eihäute vollständig intact sind, auch die älteren Theorien zu Recht bestehen. Die erste Deutung gab Montgomery (1832), welcher sie für organisirte Lymphe ansah. Den Ursprung dieser Lymphe suchte Rennyson in fötaler Entzündung, während Scanzoni, getreu seiner Anschauung von der Herkunft des Liquor amnii, das pathologische „plastische“ Exsudat als von der inneren Uteruswand abgesondert und das Amnion durchwandernd hinstellt. Simonart spricht sich auch für die Annahme einer entzündlichen Ursache aus und denkt sich die filamentösen Adnexa als durch schleichende „Amnitis“ entstandene organisirte Lymphe. Gustav und Karl Braun haben die Lehre der Entstehung der filamentösen Adnexa besonders gefördert. Nach ihnen

sind sie auf Faltenbildung des Amnion selbst mit nachträglicher Verlängerung durch Dehnung oder auf metamorphosirte Adhäsionen des Amnion am Fötus zurückzuführen. Wie solche Faltenbildung zu Stande kommen kann, zeigt sehr deutlich der angeführte Fall von Braun, in welchem das Amnion „die Nabelschnur verlassend sich in eine Reihe von Schnüren auflöste, die rings an die Placenta inseriren". Das Zustandekommen der Adhäsionen wird dadurch begünstigt, dass die Innenfläche des Amnion derselben Anlage entstammt wie die Oberfläche des Embryo, nämlich dem Hornblatt. Verklebungen der beiden einander gegenüberliegenden Epithelflächen entstehen mit Vorliebe an besonders hervorragenden Theilen des embryonalen Körpers, also an Kopf- und Extremitätenanlagen und zwar selbstverständlich am leichtesten in der frühesten Zeit des Embryonallebens, so lange das Amnion der Oberfläche des Embryo noch ziemlich eng anliegt und die Gewebe noch sehr zart sind. Mangelhafte Absonderung des Amnionwassers, unvollkommene Entwickelung des Amnion und dadurch bedingte Engigkeit kommen als ursächliche Momente mit in Betracht.

Zur Erklärung der filamentösen Adnexa in unserem Falle schliessen wir uns am besten der Braun'schen Theorie an, indem wir annehmen, dass es in früher Embryonalzeit zu Verwachsung der linken Hand mit dem Amnion kam, und das Amnion an der Verwachsungsstelle allmählich trichterförmig ausgezogen wurde, so dass der erwähnte kleine häutige Kegel entstand. Da normaler Weise (His[25]) zur Zeit der ersten Sprossung der Extremitäten das Amnion schon soweit abgehoben ist, dass es mit jenen nicht in Berührung kommen kann, so müssen noch mechanische Bedingungen hinzukommen, welche das Amnion der vorwachsenden Extremität nicht aus dem Wege rücken lassen. Als solche darf in vorliegendem Falle Entwickelungshemmung des Amnion angenommen und zum Beleg für diese Annahme der Mangel der linken unteren Extremität angeführt werden, welcher durch Engigkeit des Amnion und damit Behinderung des Hervorkeimens der Extremitätenanlage zu erklären ist. Die feinen Fäden sind als Amnionfäden aufzufassen, die wie in dem Falle Braun's von der Nabelschnurscheide stammen müssen, da sie alle von einem Punkte der Nabelschnur ausgehen und nur Fäden, welche mit der Nabelschnur in Verbindung standen, ehe diese in sogleich zu erörternder Weise mit der Hand verwuchs, die Umschlingung des kleinen Amnionkegels bewirken konnten. Die Verwachsung der Nabelschnur mit der Hand-Amnionfalte wurde durch eine Drehbewegung des Fötus um 360° eingeleitet, wie aus dem überkreuzenden Verlauf der Nabelschnur hervorgeht.

Die Wirkung der filamentösen Adnexa ist in unserem Fall eine 3fache: Sie besteht in Verlängerung des linken Armes, Defectbildung der linken Hand und Abtödtung der Frucht. Das Sterben der Frucht ist in der Hauptsache bedingt durch die comprimirende Wirkung der Fäden. Die Berech-

tigung zu dieser Annahme ergiebt sich aus der fadendünnen Beschaffenheit der Nabelschnur da, wo sie von den Fäden spiralig umgriffen wird. Wahrscheinlich wurde die comprimirende Wirkung der Fäden noch unterstützt durch Zug des Fötus an der Nabelschnur und dadurch herbeigeführte Dehnung der Nabelschnurgefässe. Eine Zugwirkung konnte im vorliegenden Falle dadurch zu Stande kommen, dass die ohnehin kurze Nabelschnur durch abnorme Fixation noch um die Hälfte verkürzt wurde. Ganz derselbe Entstehungsmodus gilt für die eclatante Verlängerung des linken Armes (die Länge des rechten Armes beträgt 27 mm, die des linken 35 mm, wobei noch zu berücksichtigen ist, dass der linke Arm nur bis zum distalen Ende der Grundphalangen gemessen ist), da auch dieser an die fötale Seite der Placenta fixirt ist. Es liegt die Vorstellung sehr nahe, dass der Fötus bei dem gewöhnlichen Sitz der Placenta im Fundus uteri an dem fötalen Stück der Nabelschnur und an dem linken Arm zu gleicher Zeit hängend bei der allmählich sich vollziehenden Fruchtwasseransammlung der Schwere folgend sich nach unten senkte und durch seine Eigenschwere sowohl die Verlängerung des Armes bewirkte, als auch sich selbst abtödtete, indem die bis dahin locker um die Nabelschnur gelegten Fäden durch den Zug bis zur Compression der Nabelschnur angespannt und andererseits die Nabelschnurgefässlumina durch Dehnung der Nabelschnur verengert wurden. Dass auf die umschnürenden Fäden ein Zug wirkte, zeigt auch die Furche, die einer dieser Fäden in den kleinen Amnionkegel gegraben hat.

Was das Vorkommen des Monopus betrifft, so ist diese Missbildung ziemlich selten. Dieser Umstand erklärt auch die Ansicht Gurlt's[26], der sagt: „Auch von dieser Art, Monopus nämlich, sind beim Menschen keine Fälle verzeichnet. Von Thieren sind 5 Fälle zu berichten, wovon einer von Otto und 4 von mir beschrieben sind. In 3 Fällen waren die Thiere vollständig erwachsen (Schwein und Ziegenbock), ein Fall betraf einen Frosch, dem das rechte Hinterbein fehlte." Förster bildet in seinem Atlas 2 Fälle von Monopus ab und bemerkt dazu: Der Mangel einer unteren Extremität ist häufiger, findet sich selten ohne alle anderen Bildungsfehler der Beckengegend, indem meist die entsprechende Beckenhälfte, die Genitalien und auch der After defect sind. In neuerer Zeit macht Eichenberg[27] wieder auf die Seltenheit des Monopus aufmerksam. Die Stellung der unteren Extremität derart, dass das Planum popliteum nach vorne und aussen steht, ist nach Fischer[28] so zu erklären, dass hier die normaler Weise stattfindende spiralige Wachsthumsdrehung der unteren Extremität unterblieben ist.

Die vorhandene Nasengaumenspalte gehört zu den Bildungshemmungen, die Förster unter dem Namen „Schistoprosopus" zusammenfasst und zwar zu den seltensten dieser Gruppe. Kindler[29] konnte aus der einschlägigen Literatur bis zum Jahre 1888 nur 3 Fälle zusammenstellen und fügt einen

selbstbeobachteten Fall hinzu. Dazu kommen 3 weitere Fälle, ein von Madelung[30] beschriebener und zwei in Arbeiten aus dem hiesigen pathologischen Institut (Mahler[31] und Fleischer[32]) beschriebene Fälle. Es handelt sich bei „Schistoprosopus" um unvollständige Ausbildung der Theile, welche die embryonale Nasenfurche begrenzen, also der Stirn- und Oberkieferfortsätze des ersten Kiemenbogens, wodurch die Bildung des Gesichtes so unvollständig geworden ist, dass Mund und Nase nicht geschlossen werden und das Gesicht in der Mitte eine grosse Spalte zeigt. Die Ursachen dieser Missbildung sind nach Förster „meist unbekannt, nur für eine gewisse Reihe von Fällen liegt als Bedingung der mangelhaften Vereinigung der das Gesicht bildenden Fortsätze das Verwachsen der Eihäute mit den ursprünglichen fötalen Spalten vor." Letztere Ursache kann hier nicht angenommen werden, da in diesem frühen Entwickelungsstadium der Zusammenhang mit den Eihäuten noch deutlich sein müsste.

Zum Schlusse ist es mir eine angenehme Pflicht, Herrn Prof. Dr. von Baumgarten für die Anregung zu vorliegender Arbeit und die gütige Unterstützung bei derselben meinen herzlichsten Dank auszusprechen.

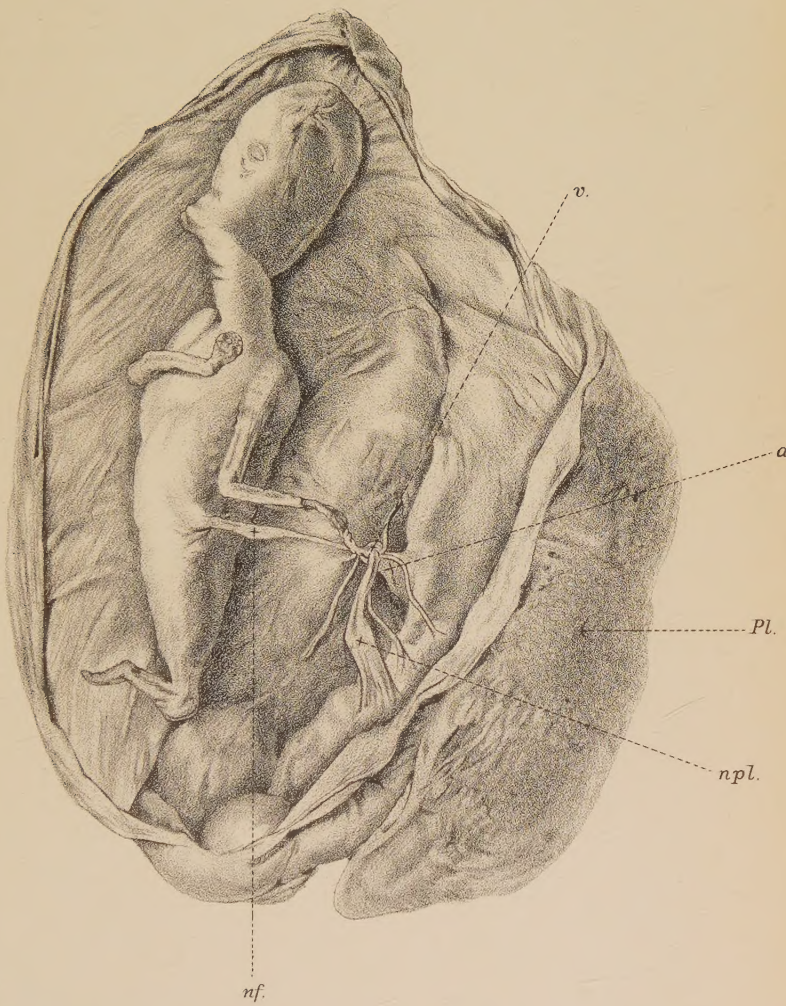


*Pl.* = *Placenta.*
*nf.* = *fötale Portion der Nabelschnur.*
*npl.* = *placentare Portion der Nabelschnur.*
*a.* = *Amnionkegel.*
*v.* = *Verwachsungsstelle der Hand mit Nabelschnur und Amnionkegel.*

*Natürliche Grösse*


Lith. Anst. Julius Klinkhardt, Leipzig

Verlag von S. Hirzel, Leipzig.

## Literaturverzeichniss.


1. Credé: De fötus in utero mutilatione filis membranisque pathologicis effecta. Leipzig 1858.
2. Förster: Die Missbildungen des Menschen. Jena 1861.
3. Braun, G.: Neuer Beitrag zur Lehre von den amniotischen Bändern. Med. Jahrbücher 1862.
4. v. Holst: Zur Lehre von den Spontanamputationen. Inaug.-Diss., Dorpat 1863.
5. Klotz, C. L.: Ueber amniotische Fäden und Bänder. Inaug.-Diss., Leipzig 1869.
6. Reuss: Beiträge zur Geburtskunde und Gynäkologie von Scanzoni, Bd. VI, 1869.
7. Fürst, L.: Das Amnion in seiner Beziehung zu fötalen Missbildungen. Archiv für Gynäkologie, Bd. II, 1871.
8. Miram: Zur Casuistik der Missbildungen, bedingt durch amniotische Bänder. Inaug.-Diss., Dorpat 1877.
9. Perls: Lehrbuch der allgemeinen Pathologie und der Missbildungen. Stuttgart 1879.
10. Kormann: Die intrauterin entstandenen Defectbildungen der Extremitäten und ihr Verhältniss zu den Spontanamputationen des Fötus. Jahrbücher für Kinderheilkunde, Bd. XV, 1880.
11. Ehrlich: Congenitale Defecte und Hemmungsbildungen der Extremitäten. Virchow's Archiv, Bd. 100, 1885.
12. Ahlfeld: Die Missbildungen des Menschen. Leipzig 1882.
13. Klix: Zur Casuistik und Aetiologie der Spontanamputationen. Inaug.-Diss., Königsberg 1889.
14. Küstner: Ueber eine noch nicht bekannte Entstehungsursache amputirender amniotischer Fäden und Stränge. Zeitschr. für Geburtshilfe und Gynäkologie, Bd. XX, 1890.
15. Greeff: Ueber 3 Fälle von Missbildung durch amniotische Stränge. Inaug.-Diss., Kiel 1892.
16. Marchand: Missbildungen in Eulenburg's Realencyclopädie, 2. Aufl. 1893, Bd. XIII.
17. Moser: Zur Casuistik der Missbildungen, bedingt durch amniotische Bänder. Prager med. Wochenschr., Jahrg. XIX, 1894.
18. Strassmann: Ueber amniotische Verstümmelungen. Archiv für Gynäkologie, Bd. 47, 1894.
19. Kümmel: Die Missbildungen der Extremitäten. Kassel 1895.
20. Olshausen-Veit: Lehrbuch der Geburtshilfe. Bonn 1899.
21. Braun: Centralblatt für Gynäkologie, 1889.
22. Regis: Schmidt's Jahrbücher, Bd. 36.
23. Braun, G.: Zeitschrift der Gesellschaft der Aerzte in Wien, IX, 1854.

24. Braun, G.: Monatsschrift für Geburtskunde, Bd. 25, Suppl.
25. His: Anatomie menschlicher Embryonen, 1880-1882.
26. Gurlt: Die neuere Literatur über menschliche und thierische Missbildungen. Virchow's Archiv, Bd. 74.
27. Eichenberg: Monopodia. Inaug.-Diss., Würzburg 1893.
28. Fischer: Drehungsgesetz bei dem Wachsthum der Organismen. Strassburg 1886.
29. Kindler: Linksseitige Nasenspalte verbunden mit Defect des Stirnbeines. Beiträge zur pathol. Anatomie, VI, 1889.
30. Madelung: v. Langenbeck's Archiv, Bd. 37, 1888.
31. Mahler: Ein Beitrag zur Theorie der Hemicephalie. Arbeiten a. d. pathologischen Institut zu Tübingen, Bd. II, p. 421.
32. Fleischer: Ueber einen Fall von Akranie mit Amnionverwachsung und seitlicher Nasenspalte. Arbeiten a. d. pathologischen Institut zu Tübingen, Bd. II, p. 430.